LE CORTEX CEREBRAL

Introduction

Le cortex cérébral ou écorce cérébrale ou pallium est la mince couche de substance grise qui recouvre les hémisphères cérébraux. Sa structure est complexe, elle présente des variations selon les zones.
Le cortex cérébral agit comme un centre nerveux d'intégration qui analyse les informations reçues et élabore les réponses motrices. C'est la base structurale de l'apprentissage, de la mémoire et du comportement; c' est le siège des fonctions neurologiques les plus avancées, comme le langage, la mémoire, la conscience, etc..

Origine embryologique

L'écorce cérébrale est d'origine neurectoblastique. Dans la région céphalique, à la fin de la 4ème semaine, le tube neural se dilate: en 3 vésicules, ensuite, en 5 vésicules.

1) Stade de 3 vésicules:
   1- Le prosencéphale: cerveau antérieur,
   2- Le mésencéphale: cerveau moyen,
   3- Le rhombencéphale: cerveau postérieur.
2) Stade de 5 vésicules:
   1- Le prosencéphale se divise en diencéphale et en 2 vésicules télencéphaliques.
   2- Le mésencéphale ne se divise pas,
   3- Le rhombencéphale se divise en myélencéphale et en métencéphale.

L'écorce cérébrale s'édifie à partir de de la zone superficielle de la paroi des vésicules télencéphaliques; son développement s'étale entre le 2ème et le 6ème mois.
Chaque vésicule télencéphalique comprend une cavité, un plancher et une voûte; cette dernière s'épaissit et subit un mélange résultant de l'apparition des scissures qui le découpent en lobes et les sillons qui le divisent en circonvolutions.

Structure histologique

A- Caractéristiques morphologiques

Le cortex cérébral présente plusieurs caractéristiques structurales: le plissement, l' épaisseur (faible épaisseur), la stratification et l'hétérogénéité.

1- Plissement: la surface de chaque hémisphère est irrégulière car elle est creusée d'un grand nombre de plis profonds (scissures) qui individualisent des lobes; chaque lobe est délimité en circonvolutions par des plis superficiels ou sillons.

2- Epaisseur: variable de 1,2 à 4,5mm; elle est maximale (4,5mm) au niveau du lobe pariétal et minimale (1,2mm) au niveau du lobe frontal.

3- Stratification: le cortex cérébral est formé essentiellement de cellules nerveuses et de cellules névrogliques qui s'organisent en couches (strates).

4- Hétérogénéité: correspond à la diversité des types cellulaires qui composent les différentes couches du cortex.

B- Organisation du cortex cérébral

Le nombre de couches et les types cellulaires peuvent être variables d'une région à une autre, ce qui permet de définir 2 subdivisions principales:

- **L'allocortex** (archéocortex) ou **l'archéopallium:** (la partie la plus ancienne), de structure relativement simple.
- **L'isocortex** (néocortex) ou **néopallium** qui représente plus de 90% du cortex cérébral, de structure plus complexe.

I- L' allocortex

C'est une structure primitive, élémentaire qui comprend 2 régions:
- L'allocortex ventral au niveau du lobe olfactif,
- L'allocortex dorsal représentée notamment par l'hippocampe (situé au centre du lobe temporal).

Sa structure histologique est simple, elle comprend 2 couches cellulaires uniquement:
1- une couche superficielle: la couche granuleuse, formée de cellules étoilées,
2- une couche profonde: la couche pyramidale, faite de cellules pyramidales.

II- L'isocortex (Etude microscopique)

L'isocortex est une structure très évoluée et bien différenciée, mais surtout très étendue par rapport à l'allocortex; il représente 11/12 de la totalité du cortex cérébral.

On y trouve une structure de base uniforme comportant 6 couches superposées (l'isocortex homotypique).

Plusieurs techniques permettent l'étude microscopique du cortex cérébral:

- Soit, par la mise en évidence des cytones des divers neurones par la méthode de Golgi ou de Nissel; cette technique est dite: "cyto-architectonie".
- Soit, par la révélation topographique des fibres nerveuses par la méthode de Weighert, cette technique est dite: "myélo-architectonie".

1-La cyto-architectonie de l'isocortex

L'isocortex présente à considérer, de la surface vers la profondeur, six (6) couches successives:

1-La couche I: couche moléculaire ou pléxiforme: formée surtout par les prolongements (dendrites et axones) des neurones des couches sous-jacentes avec quelques cellules nerveuses: les cellules horizontales de type uni et bipolaire, dites: cellules de Cajal.

2-La couche II: couche granuleuse externe: comporte des cellules granuleuses, des cellules pyramidales de petite taille avec quelques cellules à corbeille.

3-La couche III: couche pyramidale externe: contient essentiellement des cellules pyramidales, de plus en plus volumineuses (petites, moyennes et grandes).

4-La couche IV: couche granuleuse interne: comporte des cellules granuleuses, quelques cellules à corbeille; quelques cellules pyramidales et des cellules de "Martinotti"(à axone ascendant).

5-La couche V: couche pyramidale interne (ou couche ganglionnaire): peuplée de cellules pyramidales et surtout de cellules pyramidales géantes: "les cellules de Betz" dont les axones quittent le cortex.

6-Couche VI: couche polymorphe (ou des cellules fusiformes): contient de nombreuses cellules fusiformes, des cellules granuleuses et autres. Ces cellules envoient, pour la plupart, leurs axones dans la substance blanche.

NB: Organisation des aires corticales:

La disposition fondamentale en six (6) couches que nous venons de voir, est observée sur toute la surface de l'isocortex, mais l'importance respective des différentes couches n'est pas partout la même.

Ainsi, l'isocortex présente très schématiquement 2 subdivisions:

1) L'isocortex homotypique (associatif) comportant 6 couches de cellules superposées et distinguables qui répond à la description précédente.

2) L'isocortex hétérotypique: représenté par 2 types d'organisation:

+L'isocortex agranulaire (qui caractérise les aires motrices): cortex effecteur, pyramidal présentant une réduction des couches 2 et 4 et une prédominance des couches 3 et 5.

+L'isocortex granulaire:(qui caractérise les aires sensorielles): cortex récepteur, présentant un développement important des couches à cellules granulaires (prédominance des couches 2 et 4 et réduction des couches 3 et 5). Presque toutes les couches sont envahies par les cellules granuleuses, avec de rares cellules pyramidales.

2- La myélo-architectonie

On distingue plusieurs sortes de fibres au niveau de l'isocortex homotypique, il s'agit:

-des fibres tangentielles: parallèles à la surface du cortex

-des fibres radiaires: perpendiculaires à la surface du cortex.

Histophysiologie:

1- La stratification du cortex n'est pas seulement un agencement morphologique, mais traduit une spécialisation fonctionnelle; ainsi, schématiquement:

- La couche 1: est le siège des neurones assurant les connexions de voisinage
- Les couches 2 et 4 sont des couches de réception
- Les couches 3 et 5 sont des couches d'émission
- La couche 6 est le siège des neurones assurant les relations entre les hémisphères ou entre 2 circonvolutions.

2- Les cellules du cortex cérébral s'organisent en "colonnes verticales" qui s'étendent sur toute son épaisseur pour former des "unités fonctionnelles".

Cytologie du cortex cérébral

Plusieurs variétés de neurones sont présentes dans le cortex cérébral, à savoir: les cellules pyramidales, les plus nombreuses, les cellules granuleuses, les cellules à double touffe, les cellules de Martinotti, les cellules à corbeille, les cellules araignées, les cellules fusiformes, les cellules horizontales et les cellules névrogliques (astrocytes, oligodendrocytes et microgliocytes répartis dans toutes les couches).

1-Les cellules pyramidales:

Les plus importantes, localisées principalement au niveau des couches 3 et 5. Ce sont des cellules de taille variable (entre 12 et 60µm jusqu'à 120µm pour la cellule géante de Betz) , avec un corps cellulaire triangulaire, elles émettent des prolongements dendritiques abondamment ramifiés avec un axone toujours descendant qui s'articule avec des neurones d'autres régions du cortex, des noyaux gris centraux ou de la moelle.

Selon leur taille, on distingue:

- des cellules pyramidales géantes (les cellules de Betz) qui siègent surtout dans la partie profonde du cortex;
- les petites et moyennes cellules pyramidales qui siègent, généralement, dans les couches les plus superficielles.

2-Les cellules granuleuses:

Elles présentent un petit corps cellulaire, étoilé qui émet des dendrites courtes qui se ramifient au voisinage du péricaryon et un axone qui se dirige vers les régions superficielles ou profondes et qui ne quitte pas le cortex.

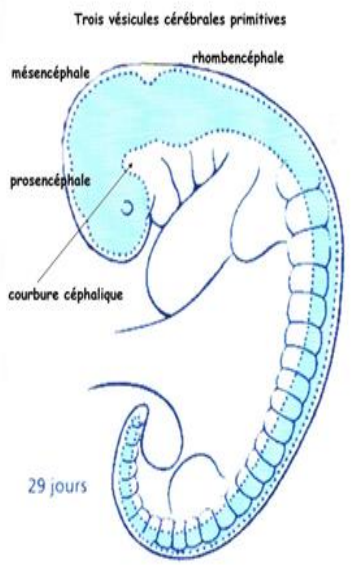

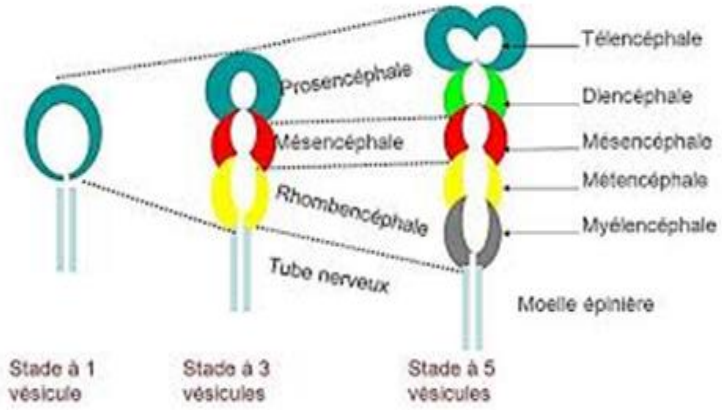

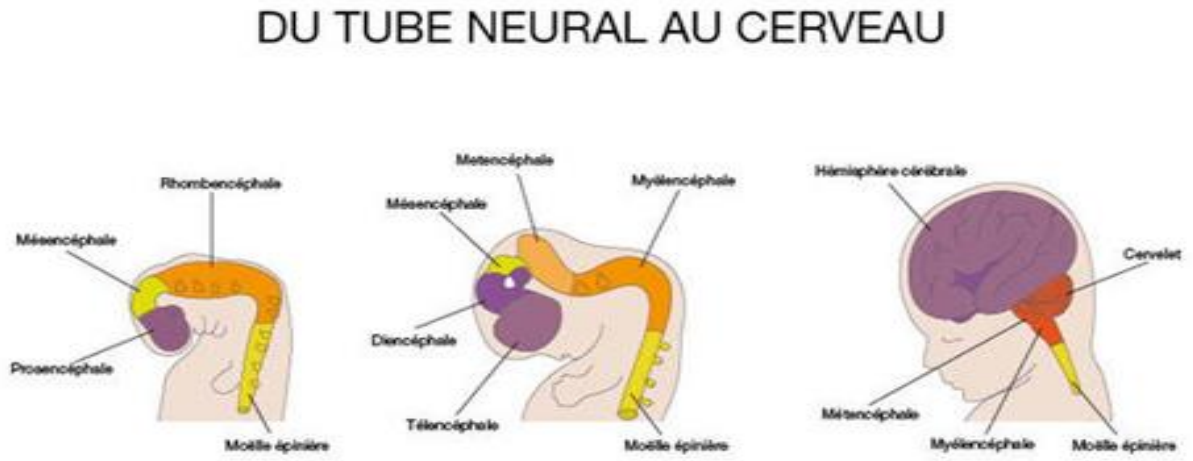

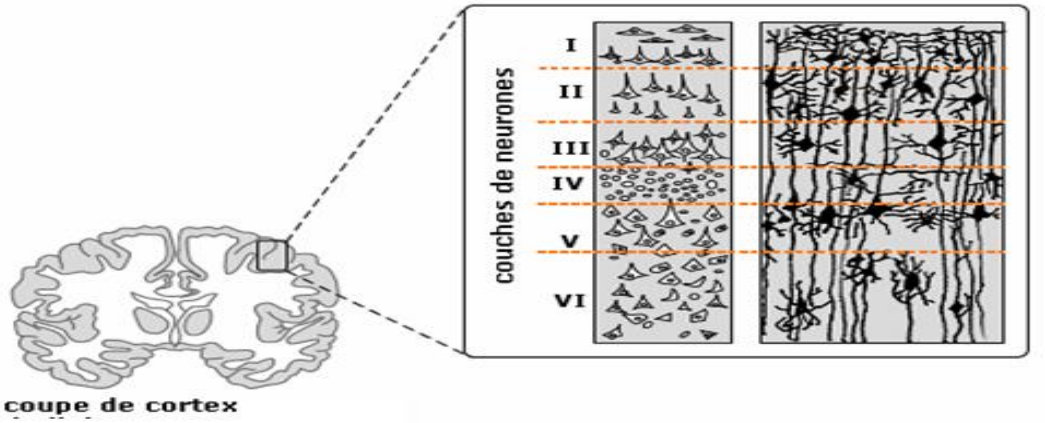

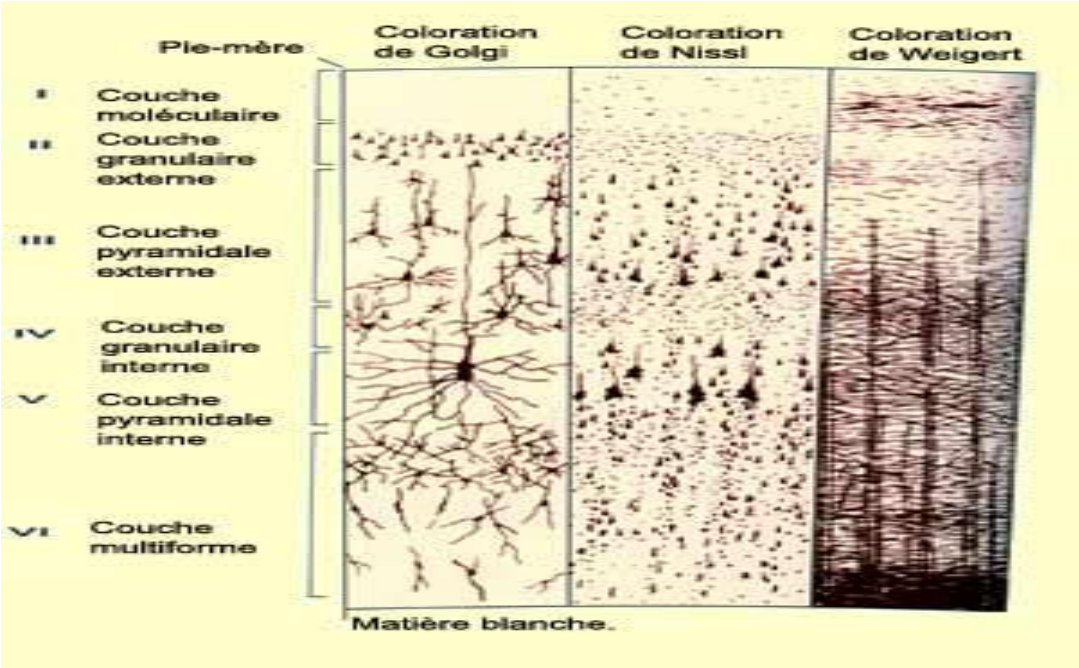
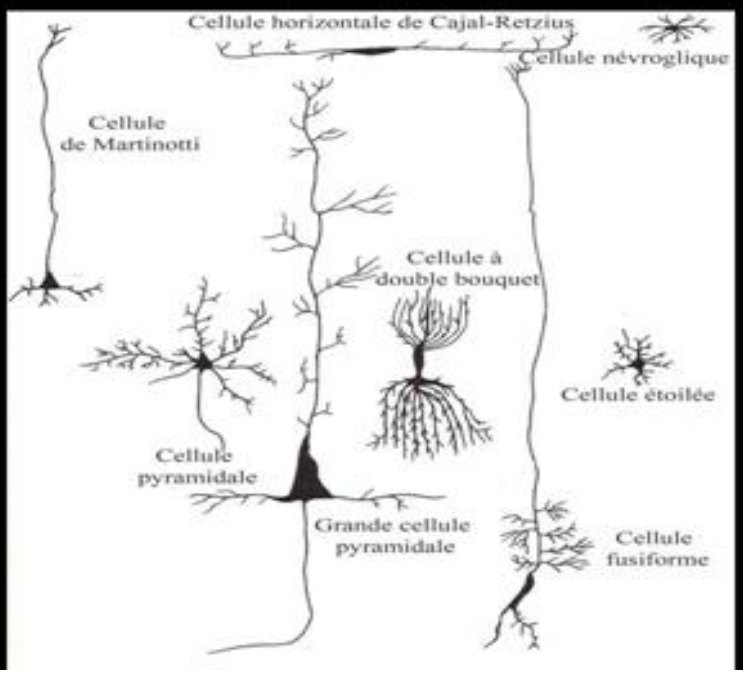
- Les différentes cellules du cortex cérébral